

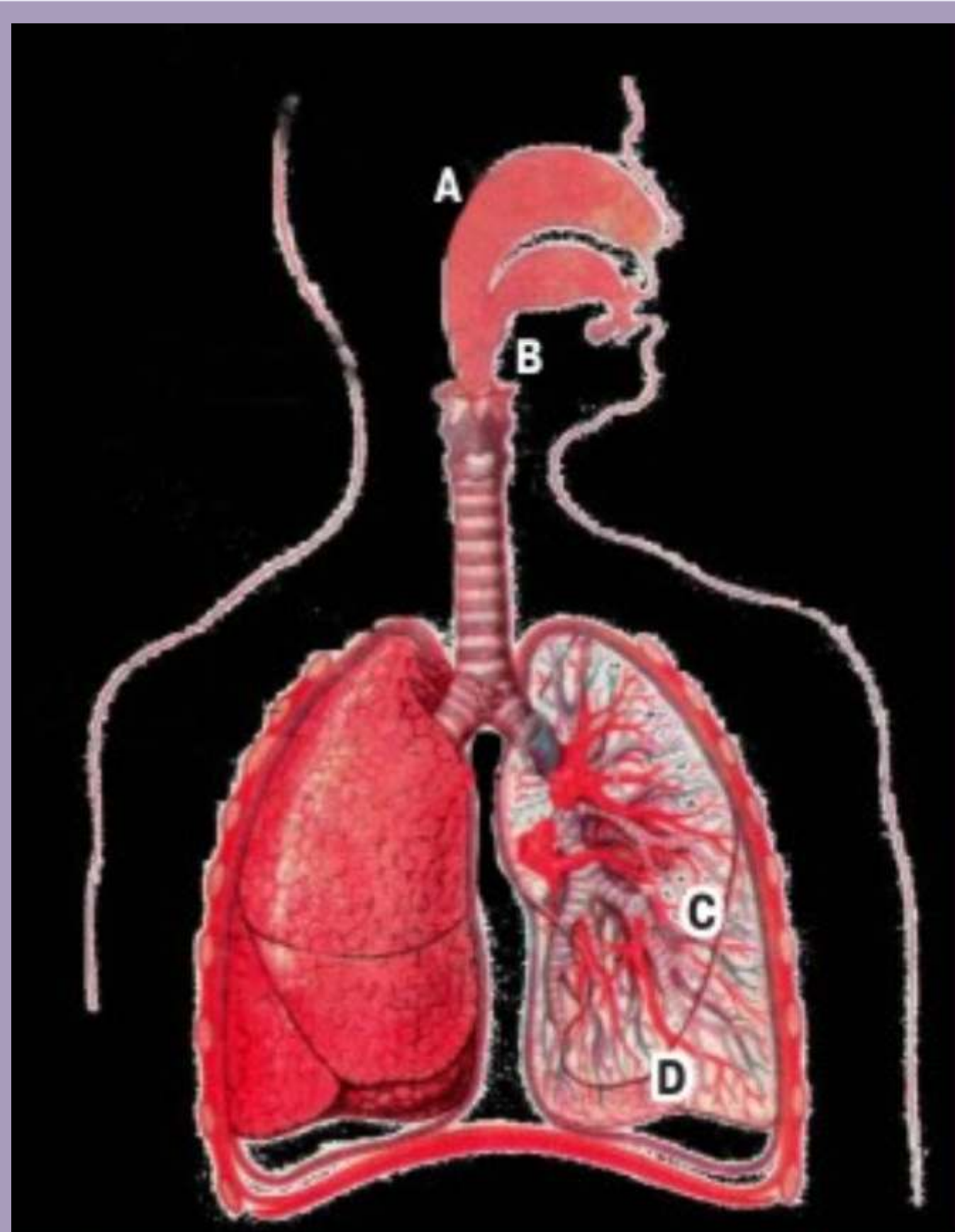


ЛЕКАРСТВЕННЫЕ СВОЙСТВА НАНОЧАСТИЦ NANOAEROSOL DRUG PULMONARY ADMINISTRATION

Доставка лекарственных средств в легкие в виде наночастиц все шире используется для лечения различных системных заболеваний. Однако современные ингаляторы имеют ряд недостатков, включая большой размер частиц (1—5 мкм). Частицы диаметром 10—20 нм осаждаются в альвеолярной части легких человека наиболее эффективно. Таким образом, одним из путей увеличения эффективности доставки частиц лекарственных средств в альвеолярную область является разработка новых ингаляторов, позволяющих создавать частицы в нанометровом диапазоне.

В Сибирском отделении возможной альтернативой современным дозированным жидкостным, порошковым и ультразвуковым ингаляторам разработан новый вид ингалятора термоконденсационного типа, позволяющего получать наночастицы малого размера (3—500 нм) с высокой концентрацией и стабильностью. Доза нестероидных противовоспалительных средств снижена на 6 порядков, анальгетиков на 3 порядка, а гипотензивных препаратов на 2 порядка с сохранением высокой фармакологической активности. Конечной целью работы является разработка нового типа отечественного небулайзера.

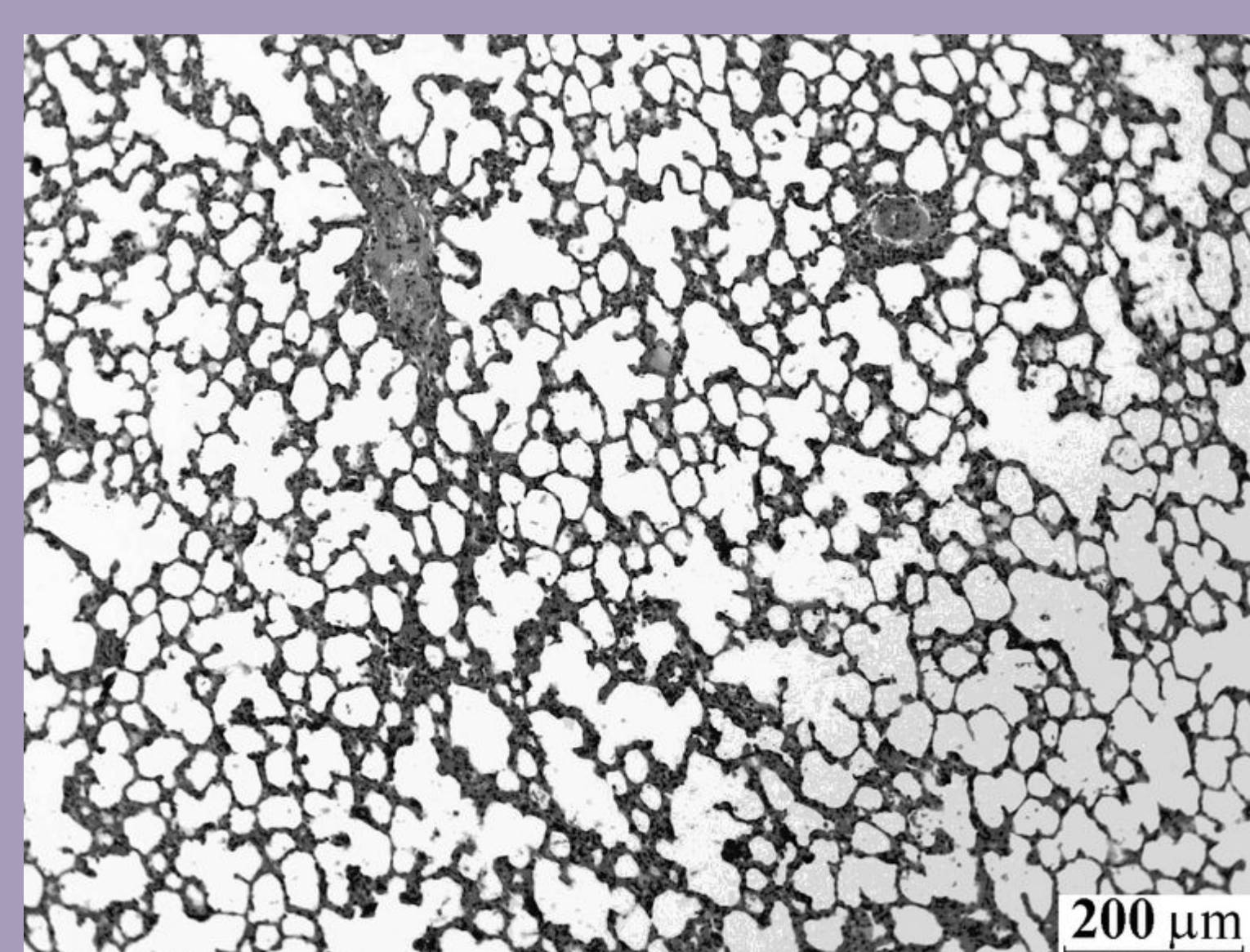
Pulmonary system is an attractive target for drug delivery. Nowadays aerosolized therapeutics is used to treat local since the nanoaerosol drug avoids first-pass metabolism and deposits directly at the disease site. This type of drug application to lung epithelium also eliminates potential side effects caused by high systemic concentrations typical for conventional drug delivery methods, and can reduce costs because smaller doses can be used. In addition, the lung alveolar part is increasingly considered as a portal of entry for aerosolized drugs designed to act systemically. In the Siberian Branch of Russian Academy of Sciences new means are elaborated for the nanoaerosol drug generation and technique for the lung delivered dose measurements.



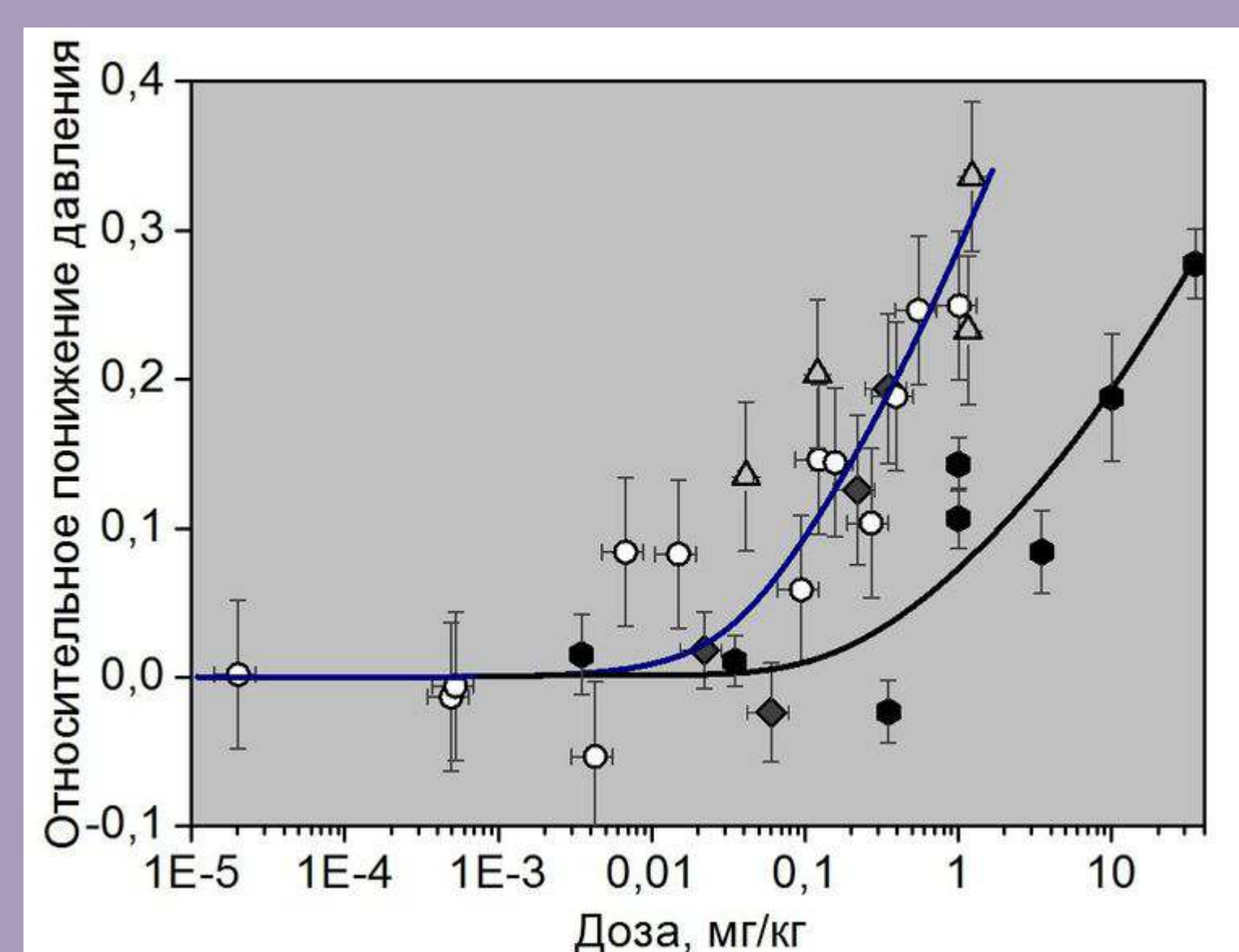
A — носоглотка >10 мкм
B — гортань 5 мкм
C — бронхиолы 2—0,5 мкм
D — альвеолы <0,5 мкм

D. Al-Hadithi, G. Buckton,
S. Brocchini, N. Lowther, D. Singh.
Proc. Phand. TA Symp., 2002

Осаждение частиц в различных отделах
дыхательного тракта
Particle regional lung deposition



Микрофотографии тканей
легких лабораторных крыс
(линия WISTAR) после
введения наноаэрозоля
нисолдипина
Cross section of the lung
from WISTAR rat treated
with nisoldipone
nanoparticles



Относительное понижение
артериального давления у
лабораторных крыс после
аэрозольного (синяя
линия) и перорального
(черная линия) введения

Relative reduction of the arterial blood pressure for WISTAR rats vs. the dose delivered. Blue and black lines are aerosol and peroral delivery, respectively


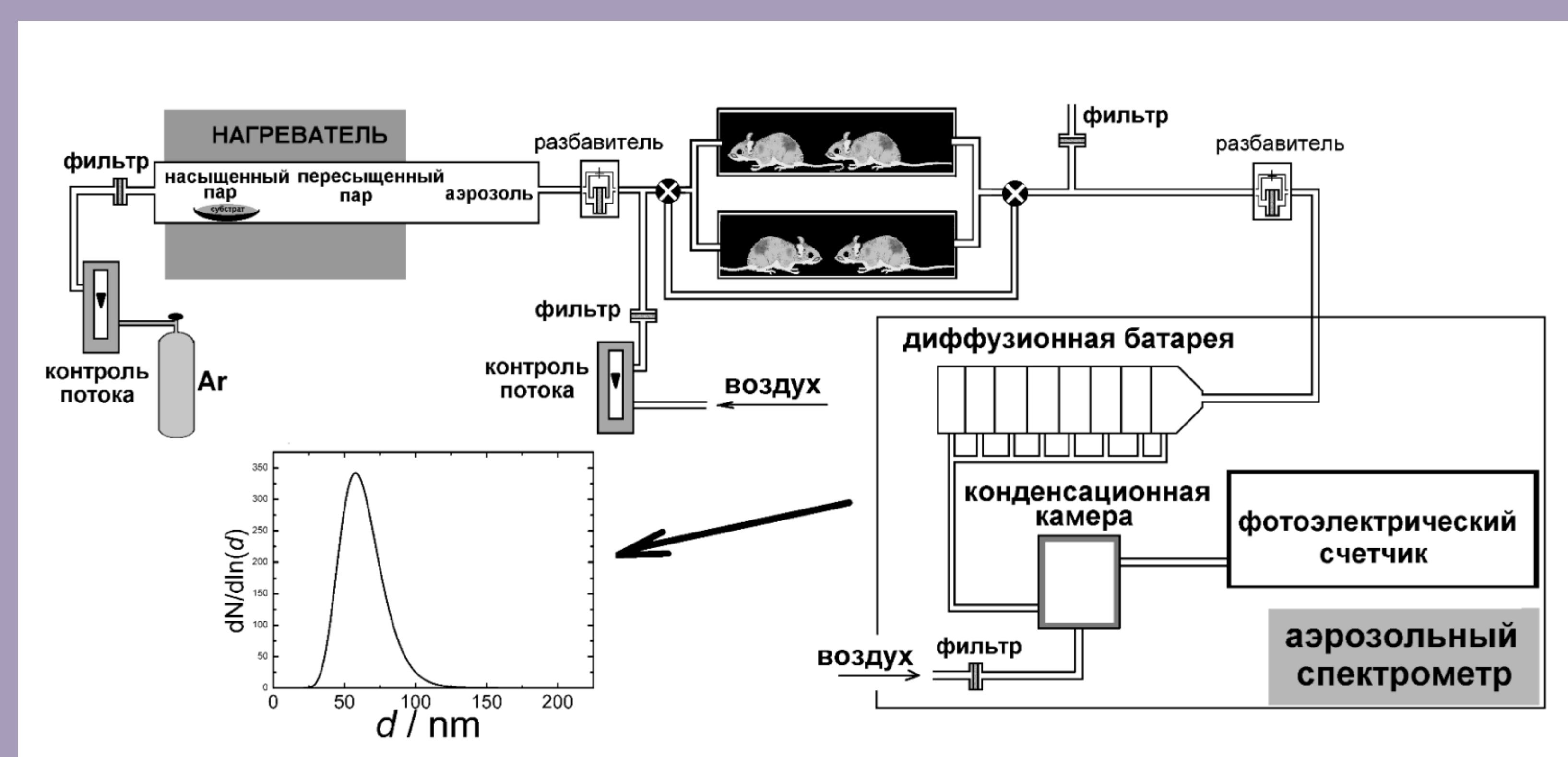


Схема установки для
ингаляционного введения
лекарственных препаратов
Set-up for the inhalation
experiments